



FACULDADE DE  
ODONTOLOGIA  
UFG



CONHECIMENTO SEMPRE PRESENTE

# Clínica Odontológica Infantil

## Passo a Passo

Volume 1

Equipe de Odontopediatria da Faculdade de Odontologia da Universidade Federal de Goiás

2010

GOIÂNIA

---

APOIO

Secretaria de Gestão do Trabalho  
e da Educação na Saúde

Ministério  
da Saúde



**FUNAPE**  
Fundação de Apoio à Pesquisa - UFG

---

# Clínica Odontológica Infantil Passo a Passo

Volume 1

**Equipe de Odontopediatria da Faculdade de Odontologia da Universidade  
Federal de Goiás**

*Cerise de Castro Campos*

*Geovanna de Castro Morais Machado*

*Ilda Machado Fiuza Gonçalves*

*Lilian de Fátima Guedes Amorim*

*Liliani Aires Candido Vieira*

*Luciane Ribeiro de Rezende Sucasas da Costa*

GOIÂNIA, 2010

---

**Dados Internacionais de Catalogação na Publicação (CIP)**

**GPT/BC/UFG**

C642 Clínica odontológica infantil : passo a passo / Cerise de  
Castro Campos ...[et al.]. – Goiânia: UFG/FO:  
FUNAPE, 2010. v. 1, 50 p.

**ISBN: 978-85-87191-47-2**

Elaborado pela Equipe de Odontopediatria da Faculdade  
de Odontologia da Universidade Federal de Goiás.

1. Odontologia – Crianças - Comportamento. 2.  
Odontopediatria. I. Título. II. Campos, Cerise de Castro.

CDU: 616.314-053.2

---

# Apresentação

*No cotidiano do ensino e na clínica de odontopediatria, sentimos a necessidade de um manual de passos clínicos que fosse simples, claro e de fácil consulta para orientar alunos de graduação e os próprios professores na aplicação de condutas embasadas cientificamente.*

*Com o intuito de evitar uma prática clínica fragmentada em orientações diversificadas, toda a equipe de professoras participaram da construção deste passo a passo, norteadas pelo objetivo de trazer uma real contribuição para o desenvolvimento dos trabalhos clínicos.*

*Considerando que a odontopediatria é uma especialidade orientada para a promoção de saúde da criança e do adolescente, envolvendo ainda procedimentos preventivos e terapêuticos, temos a expectativa de que este manual alcance também consultórios e serviços de saúde, sensibilizando profissionais para a atenção odontológica infantil fundamentada em evidências (quando possível) e em práticas humanizadas.*

*A equipe*

---

## **AUTORAS**

### **Cerise de Castro Campos**

*Especialista em Odontopediatria*

*Especialista em Pacientes com Necessidades Especiais*

*Mestre em Medicina Tropical pela Universidade Federal de Goiás (UFG)*

*Doutorado em Ciências da Saúde pela Universidade de Brasília (UnB)*

### **Geovanna de Castro Morais Machado**

*Especialista em Odontopediatria*

### **Ilda Machado Fiuza Gonçalves**

*Especialista em Odontopediatria*

*Especialista em Pacientes com Necessidades Especiais*

*Mestre em Odontopediatria pela Universidade Estadual Paulista "Júlio de Mesquita Filho" (UNESP), Araraquara*

*Doutora em Odontopediatria pela USP, São Paulo*

### **Lilian de Fátima Guedes Amorim**

*Especialista em Odontopediatria*

*Mestre em Ciências da Saúde pela UnB*

*Doutora em Ciências da Saúde pela UFG*

### **Liliani Aires Candido Vieira**

*Especialista em Odontopediatria*

*Mestre em Odontopediatria pela USP, Bauru*

*Doutora em Ciências da Saúde pela UnB*

### **Luciane Ribeiro de Rezende Sucasas da Costa**

*Especialista em Odontopediatria*

*Mestre e Doutora em Ciências Odontológicas (Área de concentração em Odontopediatria) pela USP, São Paulo*

*Pós-doutora pela University of British Columbia, Vancouver Canadá*

---

# Sumário

|   |    |
|---|----|
| <i>ADAPTAÇÃO DO COMPORTAMENTO DE CRIANÇAS EM ODONTOLOGIA</i> .....    | 1  |
| <i>RADIOLOGIA EM ODONTOLOGIA</i> .....                                | 6  |
| <i>DOENÇA CÁRIE: FATORES DE RISCO</i> .....                           | 9  |
| <i>ANESTESIA LOCAL EM ODONTOLOGIA</i> .....                           | 12 |
| <i>PROCEDIMENTOS RESTAURADORES EM ODONTOLOGIA</i> ____                | 16 |
| <i>TRATAMENTO DO COMPLEXO DENTINO-PULPAR DE DENTES DECÍDUOS</i> ..... | 21 |
| <i>TRAUMATISMO NA DENTIÇÃO DECÍDUA</i> .....                          | 26 |
| <i>CIRURGIA EM ODONTOLOGIA</i> .....                                  | 33 |
| <i>PRESCRIÇÃO DE MEDICAMENTOS EM ODONTOLOGIA</i> .....                | 37 |

---

# ADAPTAÇÃO DO COMPORTAMENTO DE CRIANÇAS EM ODONTOLOGIA

*A maioria das crianças coopera com o atendimento odontológico quando se forma o vínculo na relação profissional-paciente. No entanto, uma pequena parte das crianças pode resistir ao atendimento odontológico e não atender satisfatoriamente aos comandos do cirurgião-dentista, ainda que este demonstre empatia, liderança e habilidade de ouvir. Essa resistência deve-se à ansiedade, imaturidade, dor ou ao simples desejo de não colaborar. Para ambos grupos de crianças, o profissional deve apoiar a criança e sua família para o enfrentamento da situação. As técnicas de adaptação comportamental são as ferramentas para isso, desde que baseadas em evidências científicas, na arte do profissional em conduzir o atendimento e no respeito aos princípios de autonomia, beneficência e não-maleficência.*

## Objetivos da adaptação do comportamento da criança

- ✓ Estabelecer comunicação adequada
- ✓ Realizar atenção odontológica de qualidade
- ✓ Promover atitudes positivas para o cuidado com a saúde bucal
- ✓ Desenvolver a confiança na relação paciente/família e profissional
- ✓ Prevenir ou reduzir medo e ansiedade

## Comportamento da equipe odontológica (EO)

- ✓ O comportamento comunicativo da EO é o maior fator da satisfação do paciente
- ✓ O cirurgião-dentista deve desempenhar papel de educador e avaliar risco-benefício de realizar ou postergar determinado procedimento



- ✓ Comportamentos positivos: ouvir a criança e a família, investir tempo para explicar os procedimentos, ser paciente, não impedir os pais de entrarem no consultório, não ameaçar a criança

### Avaliação do comportamento da criança

- ✓ Nem toda criança não cooperativa tem ansiedade odontológica e nem todas as crianças medrosas tem problema de comportamento no consultório odontológico
- ✓ A EO deve ter conhecimento das fases de desenvolvimento social infantil (Piaget), resumidas no quadro abaixo:

| ESTÁGIOS                                 | IDADE ESTIMADA                  | CARACTERÍSTICAS PRINCIPAIS  |
|--|---------------------------------|---|
| <b>I –<br/>Sensório-<br/>motor</b>       | <b>0 – 2 anos</b>               | Ações ocorrem antes do pensamento<br>Exploração manual e visual do ambiente<br>Ações como agarrar, sugar, atirar ,bater e chutar  |
| <b>II – Pré-<br/>operacional</b>         | <b>2 – 6/7 anos</b>             | Tudo deve ter explicação: Idade dos porquês<br>Desenvolvimento e expressão da linguagem<br>Concreção: Quase não há diferenciação entre mundo real e da fantasia<br>Irreversibilidade: Falta de flexibilidade e mobilidade do pensamento<br>Egocentrismo: Dificuldade em aceitar o ponto de vista de outro e as normas sociais predominantes |
| <b>III –<br/>Operações<br/>concretas</b> | <b>6/7 – 11/12 anos</b>         | Capacidade de solidarizar-se e viver em grupo<br>Pensamento lógico se houver objetos concretos disponíveis ou se experiências sofridas forem lembradas<br>Aprende as regras do jogo e prepara-se para o diálogo   |
| <b>IV –<br/>Operações<br/>formais</b>    | <b>11/12 anos em<br/>diante</b> | Abstração total: As estruturas cognitivas da criança alcançam seu nível mais elevado de desenvolvimento e tornam-se aptas a aplicar o raciocínio lógico a todas as classes de problemas   |

- ✓ É importante medir o grau de ansiedade da criança para orientação da conduta; sugere-se como instrumento dessa avaliação a escala de Venham por ser de simples aplicação e validada para o português (Brasil)

Versão Brasileira da Escala de Padrão Comportamental de Venham  
(Teixeira et al., 2009)

| SCORE | COMPORTEAMENTO | DEFINIÇÃO |
|-------|----------------|-----------|
|-------|----------------|-----------|

|          |                              |  |
|----------|------------------------------|--|
| <b>0</b> | <b>Cooperação total</b>      | A criança não apresenta protesto físico, como choro ou movimentos corporais, que atrapalhe o dentista, possibilitando-o boas condições de trabalho.  |
| <b>1</b> | <b>Protesto moderado</b>     | A criança protesta em voz baixa (resmungos) ou choro contido, como um sinal de desconforto. No entanto, não impede a continuidade do tratamento.   |
| <b>2</b> | <b>Protesto intenso</b>      | A criança manifesta seu desconforto verbalmente, com choro forte e/ou movimentos corporais (de mãos, braços, cabeça, etc.), que dificultam a realização do tratamento. Contudo, ainda atende aos pedidos para cooperar, mesmo que com certa resistência.   |
| <b>3</b> | <b>Protesto mais intenso</b> | A criança realiza movimentos corporais maiores, inclusive de troncos e pernas. Pode interromper o procedimento, representando um real problema para o dentista, exigindo deste, esforço físico e mental. É necessária contenção física de algum órgão do corpo (das mãos e/ou da cabeça). Ainda assim, a criança coopera parcialmente e relutantemente com as orientações. |
| <b>4</b> | <b>Protesto generalizado</b> | Nenhuma adesão ou cooperação da criança. A situação resulta em desgaste físico e mental tanto para a criança quanto para o dentista. É necessária contenção física (segurar mãos, braços, pernas, cabeça, tronco...), a criança pode tentar fugir da cadeira, cobrir a boca e, algumas vezes, o atendimento torna-se impossível na mesma sessão.                           |

### Prontuário clínico

- ✓ Termo de consentimento livre e esclarecido: tomada de decisão conjunta pelo profissional e família com relação a técnicas não comunicativas de controle de comportamento, após avaliação de riscos e benefícios
- ✓ Caso necessite usar estabilização protetora, descrever na ficha clínica
- ✓ A avaliação do comportamento da criança (escore Venham) deve ser feita ao final de cada sessão
- ✓ Para procedimentos sob sedação ou anestesia geral, fichas adicionais serão empregadas

### Técnicas não farmacológicas para adaptação do comportamento

|                               |                    |
|-------------------------------|--------------------|
| <b>Técnicas comunicativas</b> | <b>Comentários</b> |
|-------------------------------|--------------------|

|                                  |   |
|----------------------------------|---|
| Falar – mostrar – fazer          | Emprego da sequência: Explicação apropriada para a idade → demonstração (visual, auditiva, olfativa, tátil) → realização do procedimento  |
| Controle de voz                  | Alteração do volume, tom ou ritmo da voz (explicação prévia ao responsável) para conquistar a atenção do paciente e definir papéis do adulto e da criança   |
| Comunicação não verbal           | Comunicação por contato, postura, expressão facial, linguagem corporal  |
| Reforço positivo                 | Reconhecimento dos comportamentos adequados para estimular sua manutenção; inclui modulação da voz, expressão facial, elogio verbal, demonstrações físicas de afeto, prêmios  |
| Distração                        | Desvio da atenção do paciente de situações percebidas como desagradáveis  |
| Presença/ausência do responsável | Negociação, com a criança resistente maior de 3 anos, sobre a presença do acompanhante no local do atendimento condicionada à sua colaboração. ETICA e LEGALMENTE o(a) responsável pela criança tem o direito de ficar junto a ela; educar o(a) mesmo para permanecer junto à criança caso ele(a) deseje ou seja necessário |
| Estabilização protetora          | Restrição dos movimentos do paciente, com ou sem seu consentimento, para reduzir o risco de lesões durante o procedimento; inclui abridor de boca em criança não cooperativa  |

### Técnicas farmacológicas para adaptação do comportamento

| Técnicas         | Comentários   |
|------------------|---|
| Sedação mínima   | Estado em que o paciente responde <u>normalmente</u> a comando verbal; função cognitiva e coordenação motora podem estar alteradas, mas não a respiração ou circulação  |
| Sedação moderada | Estado induzido de depressão da consciência em que o paciente responde <u>propositalmente</u> a comando verbal; crianças maiores continuam interativas e as menores podem chorar; ventilação e circulação mantidas  |
| Sedação profunda | Estado de depressão da consciência em que o paciente <u>não é facilmente acordado</u> mas responde propositalmente a estimulação repetida (verbal ou dolorosa); função respiratória alterada e cardiovascular mantida                                       |
| Anestesia geral  | Estado induzido de inconsciência em que o paciente: <u>não acorda</u> , mesmo sob estímulo doloroso; necessita, frequentemente, de assistência para manter vias aéreas pérvias e de ventilação com pressão positiva; pode ter função cardiovascular afetada |

*No atendimento à criança, técnicas comunicativas devem ser utilizadas continuamente.*

---

*Usar criteriosamente técnicas aversivas: controle de voz, ausência do responsável, estabilização protetora.*

*Desaconselha-se estabilização protetora para crianças que necessitem de múltiplas sessões de tratamento.*

*Quando a criança não cooperar e/ou necessitar de grande número de procedimentos odontológicos, considerar com seus responsáveis legais a indicação de:*

- 1. Cuidados paliativos (adequação do meio, ART ou postergar o tratamento)*
- 2. Intervenção farmacológica (sedação/anestesia geral)*

---

### **Bibliografia consultada**

American Academy of Pediatric Dentistry. Clinical Affairs Committee – Behavior Management Subcommittee. Guideline on behavior guidance for the pediatric dental patient. 2008 revision. Disponível em <[http://www.aapd.org/media/Policies\\_Guidelines/G\\_BehavGuide.pdf](http://www.aapd.org/media/Policies_Guidelines/G_BehavGuide.pdf)>. Acesso em 24 jun. 2010.

American Academy of Pediatrics and American Academy of Pediatric Dentistry. Guideline for monitoring and management of pediatric patients during and after sedation for diagnostic and therapeutic procedures. 2006. Disponível em <[http://www.aapd.org/media/Policies\\_Guidelines/G\\_Sedation.pdf](http://www.aapd.org/media/Policies_Guidelines/G_Sedation.pdf)>. Acesso em 24 jun. 2010.

Costa LRRS, Costa PSS, Lima ARA, Rezende GPSR. Sedação em odontologia: Desmitificando sua prática. São Paulo: Artes Médicas, 2007.

Nunn J, Foster M, Master S, Greening S. British Society of Paediatric Dentistry: a policy document on consent and the use of physical intervention in the dental care of children. Int J Paed Dent 2008; 18(suppl. 1): 39-46

Teixeira AM, Torriani DD, Goettens ML. Adaptação transcultural de instrumentos para mensurar ansiedade e comportamento em clínica odontológica infantil. Arquivos em Odontologia (UFMG), 2009.

---

# RADIOLOGIA EM ODONTOPEDIATRIA

*O exame radiográfico é um exame complementar ao exame clínico com finalidade de se definir um diagnóstico correto e traçar um plano de tratamento mais adequado.*

*O exame físico antecede o exame radiográfico, define as áreas a se radiografar e os tipos de radiografias.*

## Radiografias periapicais

- ✓ Indicações: Para o exame do dente e das estruturas que o rodeiam, contribuindo para a análise de:
- Relação dente decíduo/germe do permanente
  - Dente com cárie profunda
  - Dente com comprometimento periodontal ou endodôntico
  - Dente traumatizado
  - Dente com extensa restauração
  - Anomalias dentárias
  - Nódulos e calcificações pulpares
  - Reabsorções e lesões periapicais
  - Grau de rizólise/rizogênese

| Filme Periapical Infantil  | Filme Periapical Adulto  |
|--|--|
| Para radiografar todos dentes posteriores em crianças na fase de dentição decídua, quando indicado | Para radiografar todos dentes de crianças em dentição mista e/ou permanente, além da região anterior na dentição decídua |

- ✓ Observações:
- Nunca solicitar boca total de forma indiscriminada/como rotina
  - Verificar acomodação confortável do filme na boca

- Posicionar o filme com seu longo eixo na horizontal para radiografar região anterior na dentição decídua (posicionamento semelhante ao da técnica oclusal)

### Radiografias interproximais

#### ✓ Indicações:

- Diagnóstico de lesões proximais, oclusais e reincidentes
- Verificação da relação cárie – câmara pulpar
- Observação do início da doença periodontal (integridade das cristas alveolares)
- Observação do assoalho da câmara pulpar e osso interradicular, em molares decíduos superiores

| Primeira Consulta   | Consulta de retorno   |
|---|---|
| Solicitar sempre caso haja contato entre molares e/ou pré-molares | Solicitar repetição:<br>- 12 em 12 meses: Criança com atividade ou risco da doença cárie<br>- 24 em 24 meses: Criança sem atividade da doença cárie |

### Radiografias oclusais superior e inferior

#### ✓ Indicações:

- Investigação em áreas mais extensas da maxila e da mandíbula em que não se consegue observar com o filme periapical
- Pesquisa e localização de corpos estranhos/supranumerários
- Fratura dos maxilares
- Pacientes com trismo
- Fendas palatinas

### Radiografia panorâmica

#### ✓ Indicações:

- Avaliação de crescimento e desenvolvimento sempre na dentição mista
- Achado clínico significativo na dentição decídua

### Considerações importantes

- ✓ Observe no prontuário do paciente se há radiografias anteriores, a sua qualidade e a data em que foram realizadas
- ✓ Confirme as áreas a radiografar, o tipo de radiografia e o filme adequado
- ✓ Primeiramente realize a adequação comportamental do paciente, explicando sucintamente o procedimento e mostrando o equipamento

- 
- ✓ A bioproteção (avental de borracha plumbífera e colar de tireóide) é obrigatória na criança e caso tenha acompanhante este também deve utilizá-la
  - ✓ Utilize de preferência os posicionadores (adulto ou infantil)
  - ✓ Centralize sempre no filme a área de interesse a ser radiografada
  - ✓ Posicione corretamente o paciente
  - ✓ Nunca segure o filme na boca do paciente. Caso a criança não coopere solicite a presença do acompanhante
  - ✓ Critérios de processamento e armazenamento das radiografias devem ser observados a fim de evitar repetições
  - ✓ Escrever a data e o laudo da radiografia realizada na ficha clínica do paciente

*Espera-se que a prescrição radiográfica na clínica infantil seja realizada apenas quando contribuir efetivamente para o diagnóstico e plano de tratamento. Dessa forma, é de extrema importância a escolha do momento ideal para realização do exame radiográfico, assim como do número e tipo de radiografias.*

---

### Bibliografia consultada

American Academy of Pediatric Dentistry. 2008-09. Definitions Oral Health Policies and Clinical Guidelines. Guidelines on prescribing dental radiographs for infants, children, adolescents and persons with special health needs. Disponível em: <:http://www.aapd.org/media/policies/guidelines/e Radiographs>. Acesso em: 28 jun. 2010.

Espelid I, Mejáre k, Weerheijm K. EAPD guidelines for use of radiographs in children. Eur J Paediatr Dent 2003;4(1): 40-8.

# DOENÇA CÁRIE: FATORES DE RISCO

*A avaliação de risco à doença cárie consiste em determinar quais indivíduos são prováveis de desenvolver a doença investigando quais variáveis clínicas, socioeconômicas, demográficas, ambientais ou comportamentais, estão associadas num período de tempo determinado.*

## Objetivo da avaliação do risco à doença cárie

- ✓ Identificar e minimizar os fatores causais (microbiota, hábitos inadequados de dieta e acúmulo de placa microbiana)
- ✓ Otimizar os fatores protetores (exposição a fluoretos, higiene oral adequada, selante e educação em saúde)
- ✓ Determinar a periodicidade das consultas de retorno para monitoramento e controle da doença, com reforço da motivação para comportamentos saudáveis em saúde
- ✓ Dar suporte para planejamento de estratégias preventivas e restauradoras.

## Determinação de fatores de risco

- ✓ Baixo nível de informação sobre saúde dos responsáveis pela criança
- ✓ Contexto socioeconômico em que a família está inserida (p. ex: difícil acesso a serviços e bens de saúde)
- ✓ Experiência prévia da doença – restaurações realizadas nos últimos 12 meses
- ✓ Higiene oral deficiente
- ✓ Dieta inadequada – frequência diária e consistência de carboidratos ingeridos e baixa frequência do consumo de alimentos nutritivos e essenciais à saúde
- ✓ Ausência de flúor
- ✓ Fluxo salivar reduzido
- ✓ Pobre adesão do paciente e familiares ao tratamento



- 
- ✓ Restaurações com margens defeituosas
  - ✓ Dentes em erupção
  - ✓ Uso de dispositivos intra-buciais (aparelhos ortodônticos, "piercings")

## Atividade de cárie

A atividade de cárie reflete a progressão da doença. É necessário identificar a evolução das lesões quanto ao seu desenvolvimento: **Agudo** (em progressão) ou **crônico** (paralisado). Mancha branca ativa e/ou lesão cavitada ativa são sinais de atividade da doença cárie.

## Decisão de tratamento

*Dessa forma, a avaliação de risco/atividade de cárie é uma ferramenta importante para favorecer o planejamento das ações em saúde baseado em evidência científica.*

- 1.** Nenhum cuidado preventivo adicional aos cuidados diários gerais:
  - Risco não identificado
  
- 2.** Cuidados preventivos sem necessidade de procedimentos operatórios:
  - Presença de fatores preditores de risco
  - Lesão de esmalte diagnosticada somente pela radiografia interproximal
  - Lesão de esmalte detectável clinicamente, sem cavitação
  - Cavidade em esmalte detectável clinicamente: análise criteriosa em relação ao paciente e a superfície
  
- 3.** Cuidados preventivos e operatórios:
  - Lesão em dentina detectável clinicamente: em progressão e/ou cavitada
  - Lesão em dentina detectável radiograficamente além do terço externo

*A avaliação do risco à doença cárie é importante tanto para indivíduos como para grupos populacionais. Os cirurgiões-dentistas devem dar atenção ao controle da progressão das lesões cáries (estejam ou não cavitadas) presentes no momento, para saber se progrediram, estacionaram ou regrediram.*

---

## Bibliografia consultada

American Academy of Pediatric Dentistry. Policy on Use of a Caries-risk Assessment Tool (CAT) for Infants, Children and Adolescents 2007; *Pediatr Dent*. 29(7) (Reference Manual): 29-33.

Associação Brasileira de Odontopediatria. Manual de referência para procedimentos clínicos em odontopediatria. Massara, MLA, Rédua, PCB, coord. São Paulo, Santos, 2010. 264p.

Fisher-Owens SA, Gansky SA, Platt LJ, Weintraub JA, Soobader MJ, Bramlett MD, Newacheck PW. Influences on children's oral health: A conceptual model. *Pediatrics* 2007; 120 (3); e510-e520.

Fontana M, Young DA, Wolff MS. Evidence-based caries, risk assessment and treatment. *Dent Clin North Am*, 2009, Jan 53(1): 140-61.

Ismail A, Sohn W, Lim S, Wilem JM. Predictors of dental caries progression in primary teeth. *J Dent Res* 2009, 8(3): 270-75.

---

# ANESTESIA LOCAL EM ODONTOPEDIATRIA

*O controle da dor na clínica Odontológica Infantil é de extrema importância para realização de um tratamento humanizado e de qualidade.*

*Nesse sentido, a anestesia local pode ser definida como perda temporária de sensação ou de dor, produzida por um agente aplicado superficialmente ou injetado, sem deprimir o nível de consciência.*

## TÉCNICAS ANESTÉSICAS E SUAS INDICAÇÕES

### Anestesia tópica

- ✓ Os anestésicos tópicos são efetivos na superfície da mucosa oral para reduzir a sensação dolorosa da penetração da agulha
- ✓ Indicação: Utilizar sempre precedendo a puntura da agulha
- ✓ Técnica: Secar a mucosa e aplicar anestésico tópico por 2 a 3 minutos

### Anestesia dos dentes superiores decíduos e permanentes

- ✓ Técnica infiltrativa: a agulha é inserida no fundo do vestibulo, alcança profundidade próxima ao ápice dos dentes e a solução é depositada adjacente ao osso
- ✓ Incisivos centrais: anestésiar, adicionalmente, a região contralateral ao incisivo alvo
- ✓ Usar agulha extra-curta para anestesia infiltrativa de dentes decíduos superiores

## Anestesia dos dentes inferiores decíduos e permanentes

### ✓ Bloqueio do nervo alveolar inferior

- Utilizar agulha curta
- Pedir ao paciente que abra bastante a boca
- Localizar o triângulo retromolar, formado pela prega pterigomandibular e a margem anterior do ramo da mandíbula
- Inserir a agulha no vértice do triângulo, na altura do plano oclusal (crianças escolares) ou levemente abaixo do plano oclusal (pré-escolares) → o corpo da seringa vai encostar na comissura labial contralateral
- Aplicar lentamente o anestésico

*Observação: Se a primeira tentativa do bloqueio do nervo alveolar inferior não promover anestesia satisfatória, pode-se tentar mais uma vez, observando a dosagem máxima de anestésico e inserindo a agulha em nível mais alto ao que foi feito pela primeira vez*

### ✓ Bloqueio do nervo bucal

- Puxar a bochecha para expor o local da injeção
- Inserir a agulha no sulco vestibular (região mais distal e vestibular ao último dente) com o bisel paralelo ao osso → a seringa ficará horizontalizada
- Aplicar lentamente o anestésico

## Anestesia palatina

- ✓ Para procedimentos cirúrgicos
  - Anestesia infiltrativa por palatino: aplicar pressão com 'cotonete' no local da punção da agulha (distração), inserir agulha com bisel paralelo ao osso, aplicar o anestésico
- ✓ Para colocação de grampo para isolamento absoluto
  - Técnica infiltrativa transpapilar: iniciar com a agulha por vestibular, atravessar a papila gengival depositando o anestésico e, depois, reposicionar a agulha por palatino no local pretendido

## Técnicas anestésicas complementares

- ✓ Anestesia intrapulpar
  - Durante a biopulpectomia pode-se administrar o anestésico diretamente sobre a polpa
- ✓ Anestesia intraligamentar
  - Indicadas em pacientes com distúrbios hemorrágicos, pois pode reduzir o risco de sangramento por lesão vascular em tecidos moles
  - São contra-indicadas na presença de inflamação/infecção

## Recomendações importantes

- ✓ A criança não deve se mexer → prevenir acidentes com prática a quatro mãos
- ✓ Usar técnicas de distração durante todo o tempo
- ✓ Injetar a solução anestésica lentamente
- ✓ Observar refluxo de sangue na seringa → em caso afirmativo, reinserir a agulha
- ✓ Registrar na ficha clínica: Tipo e dose do anestésico (mg), vasoconstrictor (mg ou concentração), tipo de injeção (infiltrativa, bloqueio, intra-ligamentar) e reação do paciente

## Ulceração traumática pós-operatória

- ✓ Informar o acompanhante sobre a duração da anestesia ('dormência') e orientar não morder a mucosa
- ✓ A utilização de bloqueio do nervo alveolar inferior não aumenta o risco de trauma ao tecido mole quando comparada à anestesia infiltrativa

### AGENTE ANESTÉSICO

Dose máxima (mg) e número máximo de tubetes anestésicos de acordo com o peso corpóreo.

| Anestésico | Lidocaína a 2% com noradrenalina 1:50.000 |     | Mepivacaína a 2% com noradrenalina 1:100.000 ou adrenalina 1:100.00 |     | Prilocaina a 3% com 0,03 UI/ml de felipressina |     |
|------------|---|-----|---|-----|--|-----|
|            | Dose máxima                               |     | Dose máxima   |     | Dose máxima                                    |     |
| Peso (Kg)  | Número de tubetes                         | mg  | Número de tubetes   | mg  | Número de tubetes                              | Mg  |
| 10         | 1,0                                       | 44  | 1,0   | 44  | 1,0  | 60  |
| 15         | 1,5                                       | 66  | 1,5   | 66  | 1,5  | 90  |
| 20         | 2,0                                       | 88  | 2,0   | 88  | 2,0  | 120 |
| 25         | 2,5                                       | 110 | 2,5   | 110 | 2,5  | 160 |
| 30         | 3,5                                       | 132 | 3,5   | 132 | 3,0  | 180 |
| 35         | 4,0                                       | 154 | 4,0   | 154 | 3,5  | 210 |
| 40         | 4,5                                       | 176 | 4,5   | 176 | 4,0  | 240 |

Obs: No caso de soluções anestésicas sem vasoconstrictor, a dose deve ser reduzida em 30%.

A neocaína, por se constituir um anestésico de ação prolongada (3 a 4 vezes mais do que a lidocaína), está contraindicada em crianças.

**Fonte:** Ranali et al (1996) *apud* Corrêa, MSNP. Odontopediatria: na primeira infância – 3.ed. – São Paulo: Santos, 2009. 942p. cap 24, p. 317-336.

---

*A anestesia local intrabucal é eficaz no controle da dor da criança. É essencial que o cirurgião-dentista não negligencie esse passo operatório e se atenha ao tipo de anestésico, dose, técnica anestésica e uso de vasoconstritor.*

---

### Bibliografia consultada

American Academy of Pediatric Dentistry. Clinical Affairs Committee Guideline on Appropriate Use of Local Anesthesia for Pediatric Dental Patients. 2005. Disponível em <[http://www.aapd.org/media/Policies\\_Guidelines/G\\_LocalAnesthesia.pdf](http://www.aapd.org/media/Policies_Guidelines/G_LocalAnesthesia.pdf)>. Acesso em 3 fev. 2009.

Azevedo AM, Corrêa MSNP, Fernandes Neto PG, Oliveira Filho RM. Anestesia local em odontopediatria. In: Correa MSNP. Odontopediatria na primeira infância. 2.ed. São Paulo: Santos, 2005. p. 283-304.

Corrêa, MSNP(1998). Odontopediatria: na primeira infância – 3.ed. – São Paulo: Santos, 2009. 942p. : il.

Wilson S, Montgomery D. Local anesthesia and oral surgery in children. In: Pinkham JR, Casamassimo PS, McTigue DJ, Fields HW, Nowak AJ. Pediatric dentistry. Infancy through adolescence. 4. Ed. Philadelphia: Elsevier, 2005. p. 447-462.

---

# PROCEDIMENTOS RESTAURADORES EM ODONTOPEDIATRIA

*“Os objetivos do tratamento restaurador são de reparar ou limitar os danos da cárie, proteger e preservar a estrutura dental, restabelecer a função, restaurar a estética (quando aplicável), e facilitar a manutenção da boa higiene oral. A vitalidade pulpar deve ser mantida sempre que possível.” (AAPD)*

## SELANTE DE FOSSAS E FISSURAS

### Indicações

- ✓ Utilizado em dentes de paciente com risco ou atividade de cárie
- ✓ Dente com cárie ativa em esmalte, desde que corretamente diagnosticado e com monitoramento efetivo
- ✓ Dentes com anatomia desfavorável, susceptíveis à cárie (fóssulas e fissuras profundas e retentivas)

### Cuidados

- ✓ Dentes em erupção ou de difícil controle de umidade optar pelo uso de selantes ionoméricos
- ✓ O isolamento é um fator importante no sucesso clínico do selante, pois a contaminação por saliva reduz a força de união entre esmalte e selante.
- ✓ O uso do selante não elimina a necessidade de ações educativas e preventivas

### Técnica de aplicação do selante resinoso

1. Profilaxia da superfície a ser selada
2. Lavagem abundante
3. Isolamento absoluto ou relativo adequado
4. Condicionamento com ácido fosfórico 37% por 30 segundos

5. Lavagem abundante
6. Secagem vigorosa da superfície, até observar aspecto opaco do esmalte
7. Aplicação do selante somente nos sulcos e fissuras
8. Polimerização de acordo com as instruções do fabricante
9. Avaliação da superfície
10. Reavaliação periódica

## **RESTAURAÇÕES DE RESINA COMPOSTA**

### **Indicações**

- ✓ Indicadas para uso em dentes anteriores e posteriores (Classes I, II, III, IV e V em dentes decíduos)
- ✓ Coroas estéticas em dentes decíduos
- ✓ Em casos onde o isolamento ou cooperação do paciente é comprometido, as resinas compostas deixam de ser o material de escolha
- ✓ Em pacientes com risco e múltiplas lesões de cárie, deficiência e improvável manutenção de higiene oral, o uso das resinas compostas como material de escolha é desaconselhável

### **Técnica de restauração com resina composta**

1. Isolamento do campo operatório, dar preferência ao isolamento absoluto sempre que possível
2. Remoção do tecido cariado com instrumentos manuais (curetas) e/ou instrumentos rotatórios (brocas esféricas) em baixa rotação<sup>1</sup>
3. Condicionamento ácido em esmalte por 30 segundos e em dentina por 15 segundos
4. Lavagem abundante
5. Devido à falta de evidência científica para o uso dos sistemas adesivos em dentes decíduos, recomenda-se o uso de acordo com as instruções do fabricante
6. Acomodação da resina na cavidade em pequenos incrementos e de maneira oblíqua
  - Restaurações classe II: sempre utilizar matriz metálica e cunha devidamente preparada
7. Fotopolimerização entre as camadas

---

<sup>1</sup> Para execução deste passo, o cirurgião dentista deve ter conhecimento sobre a estrutura dentinária. Embora, ainda não haja consenso sobre o melhor critério para remoção da dentina cariada, a textura e coloração são parâmetros consideráveis.



- 
8. Remoção dos excessos de resina, se possível, com lâmina de bisturi; evitar pontas diamantadas
  9. Verificar oclusão com carbono
  10. Polimento em outra sessão

## **RESTAURAÇÕES DE AMÁLGAMA**

### **Indicações**

- ✓ Dentes posteriores (Classe I, II e V)

### **Técnica de restauração com amálgama**

1. Isolamento do campo operatório
2. Remoção do tecido cariado com instrumentos manuais (curetas) e/ou instrumentos rotatórios (brocas esféricas) em baixa rotação
3. Limpeza da cavidade
4. Condensação: deve ser iniciada com condensadores de menor diâmetro seguido do de maior diâmetro
  - Restaurações classe II: sempre utilizar matriz metálica e cunha devidamente preparada; iniciar condensação pela proximal
5. Brunidura e escultura
6. Verificar oclusão
7. Polimento em outra sessão
8. Dispensar restos de amálgama em recipiente apropriado

## **RESTAURAÇÕES IONOMÉRICAS**

### **Indicações**

- ✓ Dentes anteriores e posteriores (Classe I, II, III e V em dentes decíduos)
- ✓ Adequação do meio em pacientes com atividade de cárie/múltiplas lesões
- ✓ ART<sup>2</sup>
- ✓ Como base ou forramento de cavidades
- ✓ Como cimento de união

---

<sup>2</sup> Para realização desta técnica, o cirurgião dentista, deverá consultar outras bibliografias.

---

## Técnica de restauração com cimentos de ionômeros de vidro

1. Isolamento do campo operatório
2. Remoção do tecido cariado com instrumentos manuais (curetas) e/ou instrumentos rotatórios (brocas esféricas) em baixa rotação
3. Devido às diversas possibilidades de aplicação dos cimentos de ionômero de vidro e à grande variedade comercial, recomendamos que seja seguido o protocolo de aplicação do fabricante do material
4. Sempre que possível fazer uso de seringas para aplicação do material ou espátulas apropriadas
  - Restaurações classe II: sempre usar matriz e cunha devidamente preparada
5. Fotopolimerização para cimentos ionoméricos resinosos
6. Remoção dos excessos, se possível, com lâmina de bisturi; evitar pontas diamantadas
7. Verificar oclusão com carbono
8. Aplicação de verniz, vaselina ou *finish gloss*

*A tomada de decisão pelo tratamento e escolha do material restaurador em dentes decíduos é guiada por evidências científicas, risco e atividade de cárie no momento do tratamento, idade da criança, anseios e condições dos responsáveis. O conhecimento do profissional é o que deve equilibrar esses componentes a fim de proporcionar maiores benefícios ao paciente.*

---

### Bibliografia consultada

American Academy of Pediatric Dentistry. Guideline on Pediatric Restorative Dentistry. Reference Manual 2009-10; 31(6). Disponível em:

<[http://www.aapd.org/media/Policies\\_Guidelines/G\\_Restorative.pdf](http://www.aapd.org/media/Policies_Guidelines/G_Restorative.pdf)>. Acesso em 18 jun 2010.

Guedes-Pinto AC, Bönecker MJS, Rodrigues CRMD. Fundamentos de Odontologia – Odontopediatria. São Paulo: Santos, 2009.

Imparato JCP, Kramer PF, Guedes-Pinto AC. Dentística operatória e restauradora. In: Guedes-Pinto AC. Odontopediatria. 7.ed. São Paulo: Santos, 2003. p. 587-621.

Mount GJ, Ngo H. Minimal intervention: a new concept for operative dentistry. Quint Int 2000;31:527-33.

---

# TRATAMENTO DO COMPLEXO DENTINO- PULPAR NA DENTIÇÃO DECÍDUA

*É objetivo do tratamento do complexo dentino-pulpar a manutenção da integridade e saúde do dente e seus tecidos de suporte. Para o dente sem vitalidade pulpar o objetivo é preservar a função.*

## PROTEÇÃO PULPAR INDIRETA

### Indicações

- ✓ Dentes com lesão de cárie rasa e média (hibridização)
- ✓ Dentes com lesões de cárie profunda, próximo à polpa dental, sem sinais e sintomas de degeneração
- ✓ Dentes com pulpite reversível

### Considerações

- ✓ A remoção da dentina deve ser parcial: remoção da dentina infectada (contaminada e desorganizada) e manutenção da dentina afetada (parcialmente desorganizada e passível de remineralização)
- ✓ A remoção parcial da dentina é recomendada para reduzir risco de exposição pulpar
- ✓ Aplicar uma camada de material protetor como sistema adesivo dentinário, ionômero de vidro modificado por resina, hidróxido de cálcio, ou cimento de ionômero de vidro

## PROTEÇÃO PULPAR DIRETA

### Indicações

- ✓ Dentes com polpa normal com pequena exposição acidental durante o preparo cavitário
- ✓ Exposições devido a injúrias traumáticas

### Considerações

- ✓ Aplicar uma base sobre o tecido pulpar exposto de material biocompatível como hidróxido de cálcio ou *mineral trioxide aggregate* (MTA)
- ✓ Apesar de existir alguns relatos na literatura sobre capeamento pulpar direto em dentes decíduos, esta técnica é normalmente desestimulada devido ao grande número de insucesso

## PULPOTOMIA EM DENTES DECÍDUOS

### Indicações

- ✓ Indicada quando ocorre exposição pulpar em dentes decíduos por extensa lesão cariosa, porém sem evidência de dor espontânea, fístula, edema, mobilidade, sinais radiográficos de alteração pulpar, ou ausência de lesão periapical
- ✓ Indicada em caso de pulpíte reversível ou em casos de exposição mecânica da polpa
- ✓ Considerar as características clínicas da polpa: presença de sangramento com coloração vermelho-vivo e controlável; consistência firme da polpa coronária ao corte

### Técnica para realização da pulpotomia

1. Organização da mesa clínica
2. Radiografia de diagnóstico
3. Anestesia tópica e local
4. Isolamento absoluto e anti-sepsia com solução de clorexidina 2%
5. Abertura coronária
6. Remoção da polpa coronária com cureta grande e afiada
7. Irrigação com soro fisiológico abundante e aspiração
8. Secagem com bolinha de algodão esterilizada
9. Inserção da pasta: hidróxido de cálcio com soro fisiológico
10. Acomodação da pasta com bolinha de algodão esterilizada
11. Forramento com cimento de ionômero de vidro

12. Restauração definitiva do dente com material de escolha
13. Controle clínico e radiográfico com 4 meses

## **PULPECTOMIA EM DENTES DECÍDUOS**

### **Indicações**

- ✓ Dentes decíduos com pulpite irreversível ou necrose pulpar
- ✓ Dentes com presença de sangramento vermelho escuro e não controlável espontaneamente e tecido pulpar sem consistência
- ✓ Dentes que exibem possibilidade de restauração coronária

### **Contra-Indicações**

- ✓ Reabsorção radicular ultrapassando mais de um terço do comprimento da raiz
- ✓ Falta de integridade da cripta do germe do dente permanente
- ✓ Impossibilidade de isolamento absoluto

### **Técnica de biopulpectomia (sessão única)**

1. Organização da mesa clínica
2. Radiografia para diagnóstico e determinação do comprimento do dente (CD) e determinação do comprimento de trabalho (CT):  $CT = CD - 1mm$
3. Anestésias tópica e local
4. Isolamentos absoluto e anti-sepsia com solução de clorexidina 2%
5. Abertura coronária
  - a. Remoção de tecido cariado: broca esférica de grande diâmetro e em baixa rotação;
  - b. Remoção do teto da câmara pulpar: ponta diamantada esférica
  - c. Desgaste compensatório: broca Endo-Z ou ponta diamantada 3082
6. Remoção da polpa coronária com cureta afiada
7. Irrigação abundante com Solução de Milton (solução de hipoclorito 1%)
8. Visualização da entrada dos canais radiculares (sonda exploradora)
9. Extirpação da polpa radicular com lima (tipo Kerr ou Hedstron)
10. Instrumentação dos canais radiculares (molares – Limas Tipo Flexofile 1ª série até 35, no máximo; incisivos – Limas Tipo Kerr 2ª série, dependendo da amplitude do canal)
11. Irrigação entre as limas com Solução de Milton (solução hipoclorito 1%) e aspiração

- 12.** Obturação dos canais radiculares, preferencialmente, com pasta de hidróxido de cálcio + propilenoglicol e espessada com óxido de zinco (1:1), introduzida nos canais radiculares com limas (molares: lima 15 ou 20) ou seringa centrix (incisivos e caninos). Condensar levemente com calcadores
- 13.** Colocar pequena lamínula de guta-percha
- 14.** Preencher a câmara coronária, preferencialmente com cimento de ionômero de vidro
- 15.** Radiografia final
- 16.** Restauração definitiva do elemento dental com material de escolha (resina composta ou amálgama ou coroa de aço)
- 17.** Controle clínico e radiográfico com 3 e 6 meses

*Se necessário, fazer a biopulpectomia em 2 sessões: colocar curativo de hidróxido de cálcio e soro fisiológico após instrumentação*

### **Técnica para realização da Necropulpectomia (duas sessões)**

- 1.** Organização da mesa clínica
- 2.** Radiografia para diagnóstico e determinação do comprimento do dente (CD) e determinação do comprimento de trabalho (CT):  $CT = CD - 1mm$
- 3.** Anestesia tópica e local
- 4.** Isolamento absoluto e anti-sepsia com solução de clorexidina 2%
- 5.** Abertura coronária
  - a. Remoção de tecido cariado: broca esférica de grande diâmetro e em baixa rotação;
  - b. Remoção do teto da câmara pulpar: ponta diamantada esférica
  - c. Desgaste compensatório: broca Endo-Z ou ponta diamantada 3082
- 6.** Visualização da entrada dos canais radiculares (sonda exploradora)
- 7.** Irrigação abundante com Solução de Milton (solução hipoclorito 1%)
- 8.** Penetração desinfetante (50% CT – irrigação / aspiração – 100% CT – irrigação / aspiração)
- 9.** Instrumentação dos canais radiculares (molares – Limas Tipo Kerr 1ª série até 35, no máximo; incisivos – Limas Tipo Kerr 2ª série)
- 10.** Irrigação entre as limas com Solução de Milton (solução de hipoclorito de sódio a 1%) e aspiração
- 11.** Toailete dos canais com solução de EDTA (3 minutos sob agitação), irrigação com soro fisiológico e secagem com pontas de papel absorvente
- 12.** Preenchimento do canal com curativo de demora, preferencialmente: pasta de hidróxido de cálcio com soro fisiológico

- 
- 13.** Colocar pequena lamínula de guta-percha
  - 14.** Preencher a câmara coronária, preferencialmente com cimento de ionômero de vidro
  - 15.** Após o período do curativo (15 a 30 dias), remoção do curativo com última lima utilizada na instrumentação
  - 16.** Irrigação com solução de Milton e aspiração
  - 17.** Secagem com pontas de papel absorvente
  - 18.** Obturação dos canais radiculares, preferencialmente, com pasta de hidróxido de cálcio + propilenoglicol e espessada com óxido de zinco (1:1)
  - 19.** Preencher a câmara coronária, preferencialmente com cimento de ionômero de vidro
  - 20.** Radiografia final
  - 21.** Restauração definitiva do elemento com material de escolha (resina composta ou amálgama ou coroa de aço)
  - 22.** Controle clínico e radiográfico com 3 e 6 meses

Os critérios de sucesso caracterizam-se por ausência de sintomatologia dolorosa, ausência de tumefações, ausência de fístulas e ausência ou regressão de osteíte periapical

---

### Bibliografia consultada

American Academy of Pediatric Dentistry. Guideline on Pediatric Restorative Dentistry. Reference Manual 2009-2010; 31(6). Disponível em:  
<[http://www.aapd.org/media/Polices\\_Guidelines/G\\_Pulp.pdf](http://www.aapd.org/media/Polices_Guidelines/G_Pulp.pdf)>. Acesso em: 21 jun. 2010.

Guedes-Pinto AC, Bönecker MJS, Rodrigues CRMD. Fundamentos de Odontologia – Odontopediatria. São Paulo: Santos, 2009.

Corrêa, MSNP(1998). Odontopediatria: na primeira infância – 3. ed. – São Paulo: Santos, 2009. 942p. : il.

---

# TRAUMATISMO NA DENTIÇÃO DECÍDUA

Traumatismo dentário é um problema de saúde pública por sua prevalência, severidade e complexidade do tratamento. Os traumatismos podem influenciar o estado geral e a estabilidade emocional da criança, com reflexos no seu crescimento e desenvolvimento e na qualidade de vida não somente da criança como também de sua família.

## Passos do atendimento

1. Acalmar a criança e familiares
2. Limpar a área com soro fisiológico ou solução de clorexidina a 0,12%
3. Conter sangramento com gaze por 5 minutos
4. Fazer anamnese sucinta e levantar os dados da história do traumatismo (como, quando, onde)
5. Realizar o exame físico extra e intrabucal
6. Realizar o exame radiográfico; de acordo com o tipo de traumatismo são preconizadas as seguintes radiografias
  - Periapical em diferentes angulações
  - Oclusal – filme periapical tamanho adulto, na posição horizontal
  - Lateral extraoral –filme periapical (adulto) posicionado verticalmente na região da face, paralelo ao nariz e perpendicular ao plano oclusal
7. Atendimento imediato (sutura, alívio da dor, reposição dentária, contenção)
8. Instruções ao paciente e familiares
  - Escovação dentária suave na região
  - Limpeza da região afetada com clorexidina a 0,12%, sem álcool, 2 vezes ao dia durante 7 dias
  - Dieta pastosa por 10 – 14 dias, dependendo da severidade do traumatismo
  - Evitar o uso de chupeta
9. Avaliar necessidade de terapia antitetânica



- 
10. Alertar os pais sobre as possíveis conseqüências para o dente decíduo e sucessor permanente
  11. Ressaltar a importância de rigoroso acompanhamento clínico e radiográfico

### Considerações

- ✓ Maior incidência entre 1 e 3 anos de idade, após quedas em ambiente domiciliar
- ✓ Os pacientes com história de traumatismo devem ter os dados anotados em ficha própria para traumatismo
- ✓ O atendimento imediato após correto diagnóstico é importante para um bom prognóstico

## CLASSIFICAÇÃO DOS TRAUMATISMOS E CONDUTA

### Traumatismo aos tecidos duros do dente e da polpa dentária

#### Trinca de esmalte

- ✓ Fratura incompleta de esmalte sem a perda da estrutura dentária
- ✓ Não há necessidade de tratamento
- ✓ Prognóstico favorável
- ✓ Acompanhamento clínico nas consultas regulares de retorno da criança
- ✓ Exame radiográfico quando houver alterações como alteração de cor da coroa dentária, mobilidade, edema, fístula

#### Fratura coronária não complexa

- ✓ Fratura de esmalte ou esmalte e dentina sem envolvimento do tecido pulpar
- ✓ Envolvendo apenas esmalte
  - Sem comprometimento da oclusão ou estética → alisamento do esmalte e aplicação tópica de flúor
  - Comprometimento da oclusão e estética → restauração do dente com resina composta
- ✓ Envolvendo esmalte e dentina → restauração do dente com resina composta
- ✓ Prognóstico depende do impacto ao tecido pulpar e da extensão e tempo da exposição da dentina
- ✓ Acompanhamento: exame clínico após 3-4 semanas. Em casos de extensa exposição de dentina realizar exame radiográfico com 3 meses.

## Fratura coronária complexa

- ✓ Fratura envolvendo esmalte, dentina e expondo a polpa
- ✓ Tratamento depende do estágio de formação da raiz:
  - Raiz incompleta – pulpotomia com hidróxido de cálcio, restauração definitiva do dente
  - Raiz completa – pulpectomia com hidróxido de cálcio e restauração definitiva do dente
  - Em casos de tratamento tardio – pulpectomia e restauração definitiva do dente
- ✓ Acompanhamento: exame clínico e radiográfico após 6-8 semanas e 12 meses e depois anualmente até erupção do dente permanente sucessor

## Fratura coronoradicular

- ✓ Fratura envolvendo esmalte, dentina e cimento, podendo ocorrer ou não exposição do tecido pulpar
- ✓ Tratamento depende da extensão da fratura:
  - Até o nível da crista óssea → colagem do fragmento ou restauração com resina composta; se houver envolvimento pulpar → pulpotomia ou pulpectomia dependendo dos sinais clínicos da polpa
  - Além do nível ósseo → extração

## Fratura radicular

- ✓ Normalmente o traço de fratura está localizado no terço médio ou apical da raiz
- ✓ Fragmento coronário pode se apresentar com mobilidade
- ✓ Radiografia deve ser realizada em diferentes angulações
- ✓ Tratamento depende do nível da fratura:
  - No terço apical e sem deslocamento dos fragmentos → acompanhar
  - No terço médio com ou sem deslocamento e no terço apical com deslocamento → contenção e, se necessário, realizar primeiro a reposição do fragmento
  - Oblíqua ou no terço cervical → exodontia
- ✓ Acompanhamento: Exame clínico após uma semana, exame clínico e radiográfico após 4-6 semanas, 3 meses, 6 meses, 12 meses e anualmente até erupção do dente permanente sucessor
  - Se, na quarta semana, persistir a mobilidade e/ou houver sinais clínicos ou radiográficos de necrose pulpar, realizar a terapia pulpar e remover a contenção após sua realização

---

*Na maioria dos casos o sinal de lesão é observado na linha de fratura  
Contenção semi-rígida com fio de nylon ou fio de amarrão retorcido e resina  
composta, durante 4 – 6 semanas*

*Em qualquer tipo de traumatismo que houver necessidade de contenção  
devem ser contidos 2 dentes de cada lado do(s) dente(s) afetados*

## **Concussão**

- ✓ Dente com ausência de mobilidade e sangramento no sulco gengival
- ✓ Tratamento → Acompanhamento
  - Em casos de dor à compressão receitar analgésico e alimentação pastosa por 7 dias
- ✓ Acompanhamento: Exame clínico e radiográfico após 8 semanas, e exame clínico nas consultas rotineiras

## **Subluxação**

- ✓ Dente com mobilidade, porém sem deslocamento, presença de sangramento no sulco gengival
- ✓ Tratamento depende do grau de mobilidade
  - Mobilidade leve ou moderada → acompanhamento
  - Mobilidade severa ou mobilidade moderada em criança com hábito frequente de sucção → contenção por 2-3 semanas
- ✓ Acompanhamento: Exame clínico após 2 semanas; exame clínico e radiográfico após 8 semanas, 3 meses, 6 meses, 12 meses e anualmente até erupção do dente permanente sucessor

## **Luxação lateral**

- ✓ Deslocamento do dente, em geral na direção vestibular ou palatina, podendo apresentar ou não mobilidade
- ✓ Ao exame radiográfico → aumento do espaço do ligamento periodontal
- ✓ Tratamento:
  - Sem interferência oclusal → aguardar reposição espontânea
  - Com interferência oclusal → reposição bidigital com pressão combinada vestibular e palatina, usando anestesia local, e contenção por 2-3 semanas
  - Com deslocamento severo da raiz para palatina → extração
- ✓ Acompanhamento: Exame clínico após 2-3 semanas; exame clínico e radiográfico após 6-8 semanas, 3 meses, 6 meses, 12 meses e anualmente até erupção do dente permanente sucessor

Importante: os casos que necessitam de reposicionamento apresentam maior risco de necrose pulpar

## Luxação extrusiva

- ✓ Deslocamento parcial do dente em sentido axial. Dente apresenta alongado e com mobilidade excessiva
- ✓ Ao exame radiográfico aumento do ligamento periodontal na região apical
- ✓ Reposição dentária depende do tempo e do grau de extrusão:
  - Se imediato (até 2 horas) e/ou deslocamento com interferência na oclusão → reposição digital leve com anestesia e contenção semi-rígida por 2-3 semanas
  - Deslocamento leve sem interferência na oclusão → realizar ajuste quando for apenas em esmalte
  - Deslocamento severo com mais de 2 horas → indicar extração
- ✓ Acompanhamento: Exame clínico após 2-3 semanas; exame clínico e radiográfico após 6-8 semanas, 3 meses, 6 meses, 12 meses e anualmente até erupção do dente permanente sucessor

## Luxação intrusiva

- ✓ Deslocamento do dente para o interior do alvéolo, usualmente em direção da tábua óssea vestibular
- ✓ Tratamento: depende da direção e do grau de intrusão:
  - Deslocamento do ápice para vestibular com até metade da coroa intruída → aguardar reerupção espontânea (máximo 6 meses)
  - Deslocamento do ápice para palatino e/ou intrusão total da coroa → extração
- ✓ Acompanhamento: exame clínico após uma semana; exame clínico e radiográfico após 4 semanas; exame clínico após 8 semanas; exame clínico e radiográfico após 6 e 12 meses e anualmente até erupção do dente permanente sucessor

Importante: quando o ápice desloca para vestibular, na radiografia a imagem fica encurtada em relação ao dente contralateral; quando desloca em sentido ao germe do dente permanente o ápice não é visualizado radiograficamente e a imagem fica alongada

## Avulsão

- ✓ Deslocamento completo do dente para fora do alvéolo
- ✓ Tratamento:
  - A literatura não apresenta evidências conclusivas sobre as indicações e riscos do reimplante de dente decíduo
  - O reimplante só deve ser indicado se houver vontade dos responsáveis, for realizado até 1 hora após, com o dente tendo sido mantido úmido e o alvéolo íntegro

- 
- Quando indicar o reimplante deve ser feita contenção semi-rígida por 7 dias e a terapia pulpar deve ser realizada até o sétimo dia
  - Acompanhamento: Exame clínico com 1 dia, 7 dias, exame clínico e radiográfico 1 mês, 6 meses 12 meses e anualmente até erupção do dente permanente sucessor

### **Fratura alveolar**

- ✓ Tratamento: reposição e contenção semi-rígida por 8 semanas.
- ✓ Acompanhamento
  - Exame clínico após 1 semana e 4 semanas
  - Exame clínico, radiográfico e remoção da contenção após 8 semanas
  - Exame clínico e radiográfico após 4 e 12 meses

### **Sequelas para o dente permanente**

- ✓ Apresentam prevalência entre 12% a 53%. A severidade das sequelas está relacionada principalmente à idade da criança e em alguns estudos a severidade do traumatismo
- ✓ As alterações mais observadas são a descoloração do esmalte, hipoplasia do esmalte e os distúrbios de erupção
- ✓ O acompanhamento vigilante do dente decíduo traumatizado com pronto atendimento pode minimizar o agravamento das sequelas para os dentes permanentes
- ✓ Maior prevalência em crianças até 3 anos de idade com história de traumatismo severo (intrusão e avulsão)

### **Profilaxia do tétano após ferimentos**

- ✓ Limpeza do ferimento com água e sabão, o mais rápido possível
- ✓ A necessidade de imunização ativa (vacina) contra o tétano, com ou sem imunização passiva (soro ou imunoglobulinas) depende do tipo e das condições do ferimento, assim como da história prévia de vacinação

## Profilaxia do tétano após ferimentos

Disponível em: [http://www.vacinas.org.br/novo/vacinas\\_contra\\_bact\\_rias\\_e\\_toxinas/t\\_tano.htm](http://www.vacinas.org.br/novo/vacinas_contra_bact_rias_e_toxinas/t_tano.htm)

| História de imunização prévia contra o tétano (número de doses da vacina) | Ferimentos pequenos, limpos e superficiais |     | Todos os demais ferimentos |         |
|---|--|-----|----------------------------|---------|
|   | TT   | SAT | TT                         | SAT     |
| Incerto ou < 2 doses*   | Sim  | Não | Sim                        | Sim     |
| 2 doses   | Sim  | Não | Sim                        | Não (1) |
| 3 doses   | Não (2)                                    | Não | Não (3)                    | Não     |

TT=toxóide tetânico ou vacina antitetânica

SAT=soro antitetânico (5.000 Unidades – via intramuscular ou gama globulina hiperimune 250 a 500 Unidades via intramuscular ou subcutânea). Utilizar local diferente daquele em que foi aplicada a vacina.

Para crianças abaixo de 7 anos, usar vacina tríplice (DTP) ou dupla tipo infantil (DT) se o componente pertussis for contra-indicado. A partir dos sete anos, vacina dupla tipo adulto (dT).

(\*) Aproveitar a oportunidade para indicar a complementação do esquema de vacinação.

(1) Exceto quando o ferimento ocorreu há mais de 24 horas

(2) Exceto quando a última dose foi aplicada há mais de 10 anos

(3) Exceto quando a última dose foi aplicada há mais de 5 anos

Um prognóstico mais favorável, para todos os tipos de traumatismo dentário, depende do acompanhamento clínico criterioso

### Bibliografia consultada

Andreasen JO, Andreasen FM. Textbook and color atlas of traumatic injuries to the teeth. 3 ed. Copenhagen: Munksgaard, 1994.

Flores MT, Malmgren B, Andersson L, Andreasen JO, Bakland LK, Barnett F, Bourguignon C, DiAngelis A, Hicks L, Sigurdsson A, Trope M, Tsukiboshi M, von Arx T; International Association of Dental Traumatology. Guidelines for the management of traumatic dental injuries. III. Primary teeth. Dental Traumatol 2007; 23(4): 196-202.

---

# CIRURGIA EM ODONTOPEDIATRIA

*Antes de qualquer procedimento cirúrgico é importante uma correta avaliação clínica e radiográfica.*

*Atentar para os princípios básicos → Assepsia e antissepsia, necessidade e oportunidade, diagnóstico correto, instrumental e técnica adequados.*

*O preparo psicológico da criança e dos pais diminui a ansiedade e o medo.*

*O controle da dor é fundamental para o sucesso do ato cirúrgico.*

## Exodontia de dentes decíduos

### ✓ Indicações:

- Dentes com lesão de cárie comprometendo a região de furca
- Dentes com lesão óssea periapical persistente após tratamento endodôntico
- Dentes com lesão óssea periapical ou interradicular muito próximas ao germe do sucessor permanente
- Dentes com alveólise
- Dentes com raízes fraturadas no terço cervical abaixo da crista alveolar
- Dentes com anquilose que não responderam ao aumento de coroa e/ou estão impedindo crescimento alveolar na área
- Dentes com destruição coronária extensa impossibilitando tratamento restaurador
- Dentes com reabsorções radiculares patológicas, restando apenas um terço de raiz (sem possibilidade de endodontia)
- Raízes residuais
- Retenção prolongada (sucessor permanente com dois terços de raiz formada)
- Dentes natais ou neonatais com mobilidade excessiva
- Indicação ortodôntica

---

Extração precoce de dentes decíduos → verificar a necessidade de mantenedor de espaço  
A sutura se faz necessária sempre que ainda houver alvéolo (mais de dois terços de raiz)

## Exodontia de dentes permanentes

- ✓ Indicações:
- Dentes com lesão na região de furca
  - Impossibilidade de tratamento restaurador da coroa

Obter o consentimento livre e esclarecido antes do procedimento.  
Quando houver possibilidade de tratamento endodôntico e posterior reabilitação coronária → encaminhar para endodontia (2 vias).

## Ulectomia

*Cirurgia para remoção do capuz mucoso (fibrosado) que recobre dentes não erupcionados.*

- ✓ Indicações:
- Ausência de supranumerário, odontoma ou dilaceração
  - Dente permanente palpável e em rizogênese avançada, com pelo menos 2/3 de raiz formada
  - Presença de fibrose da mucosa gengival

Sempre realizar exame radiográfico antes do procedimento.  
Durante a técnica cirúrgica, expor toda superfície oclusal ou incisal do dente.

## Frenectomia lingual

- ✓ Indicações:
- Freio lingual curto, impossibilitando elevação da língua (anquiloglossia)
  - Crianças com problemas de fonação e/ou deglutição
  - Língua que, ao ser colocada para fora da boca, apresenta-se bífida na sua extremidade
  - Interferência do freio no crescimento mandibular

A frenectomia deve ser realizada no início da alfabetização da criança (por volta de 6 anos – dentadura mista).

Utilizar anestesia local infiltrativa bilateral.

Frenulectomia (apenas a incisão do freio): é realizada em recém nascidos quando o freio lingual estiver comprometendo a amamentação.



---

## Frenectomia labial

✓ Indicações:

- Restrição dos movimentos do lábio
- Dificuldade de escovação dentária
- Isquemia da papila incisiva quando o freio é tracionado
- Diastema mediano interincisivos, produzindo efeitos estéticos desfavoráveis
- Indicação ortodôntica, antes de reduzir o diastema interincisivos

Observar o princípio da oportunidade cirúrgica: geralmente realizar após erupção de incisivos permanentes e antes da erupção de caninos.

## Cirurgia de supranumerários ou odontomas

- ✓ Supranumerários: sua remoção é indicada, pois podem retardar ou impedir a erupção dos permanentes, provocar desvios de erupção ou posicionamento incorreto na arcada, causar diastemas ou até induzir a formação de um cisto dentígero
- ✓ Odontomas: podem impedir a erupção ou causar impactação dos dentes além de aumento do volume no local, tumefação óssea ou deslocamentos de dentes

Seguem os passos clínicos aplicados para pacientes adultos. O mais importante para a criança é definir qual a época mais favorável para realizar a intervenção. A adequação do comportamento e possíveis danos aos germes dos dentes permanentes adjacentes devem ser observados.

*Sempre observar estado de saúde geral do paciente. Em caso de comprometimento sistêmico verificar junto ao profissional que o assiste se ele está compensado*

*Odontossecção: utilizar quando for necessário reduzir a resistência à avulsão dentária, evitando danos ao germe do dente permanente*

*Osteotomia: é reservada para acesso a dentes não irrompidos ou casos de anquilose, devendo ser realizada com instrumentos rotatórios sob refrigeração*

*Prescrever analgésico (duas vias)*

*Repassar orientações pós-cirúrgicas por escrito (duas vias)*

---

## Bibliografia consultada

Meechan JG, Welbury RR. Exodontia e minor oral surgery for the child patient. Dent Update 1993; 20:263-70.

Guedes-Pinto AC, Bönecker M, Rodrigues CRMD. Fundamentos de Odontologia. Odontopediatria. Ed. Santos, 2009. 446p.

Puricelli E. Frenectomia labial superior: variação da técnica cirúrgica. Rev Fac Odont UFRGS 2001; 42:16-20.

Toledo OA. Odontopediatria. Fundamentos para a prática clínica. 3.ed. São Paulo: Premier, 2005. 390p.

---

# PRESCRIÇÃO DE MEDICAMENTOS EM ODONTOPEDIATRIA

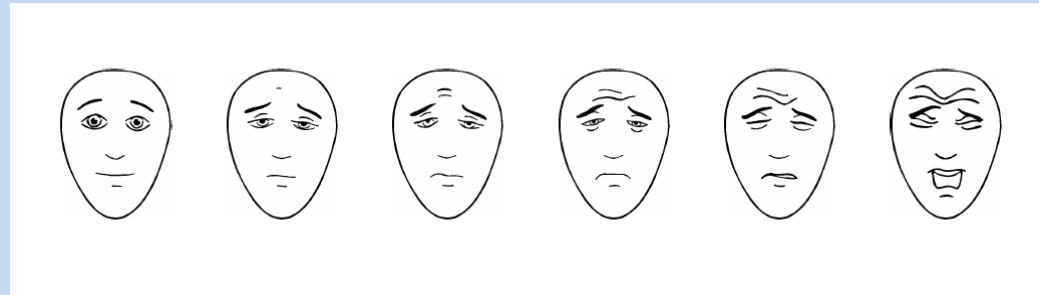
*Inúmeros medicamentos de uso tópico ou sistêmico são disponibilizados para a faixa etária pediátrica. Na odontologia, os medicamentos tem sido empregados para o controle de infecções e outros agravos à saúde bucal da criança. É importante considerar, para a adequada prescrição, que crianças não são adultos em miniatura e, portanto, suas particularidades devem ser o fundamento para o uso de medicamentos.*

## Avaliação da dor em crianças

- ✓ Toda dor tem que ser medida, a fim de orientar a conduta
- ✓ O padrão ouro para o conhecimento da dor de um indivíduo é o auto-relato, mas apenas crianças maiores tem o desenvolvimento para informar adequadamente sua dor
- ✓ Na consulta odontológica de crianças maiores de 4 anos, pode-se utilizar a escala FPS-R como medida validada de auto-relato de dor
- ✓ Na impossibilidade de ouvir a criança, ou como adjuvante da avaliação da dor, existem escalas observacionais como a de FLACC (Faces, Legs, Activity, Consolability e Cry) que são validadas no Brasil
- ✓ Quando a criança se queixar de dor de origem bucal, aplicar a escala FPS-R. Não utilizar a escala para avaliar dor durante o procedimento.
- ✓ A escala FLACC pode ser utilizada por um observador para avaliar dor durante o atendimento da criança

### Escala FPS-R (Faces Pain Scale Revised)

*Instrução para a criança:* Estas faces mostram o quanto algo pode doer. Esta face (apontar a face mais à esquerda) indica não dor. As faces mostram cada vez mais dor (apontar para cada uma das faces da esquerda para a direita) até chegar a esta face (apontar a face mais à direita) que mostra muita dor. Aponte a face que mostra o quanto você sente dor (neste exato momento)



*Instrução:* Pontue a face escolhida como 0, 2, 4, 6, 8 ou 10, contando da esquerda para a direita; sendo 0 = sem dor e 10 = com muita dor. Não use palavras como "alegre" ou "triste". Esta escala tem por objetivo medir como as crianças se sentem internamente e não como aparentam estar.

| Categorias      | Pontuação  |   |  |
|-----------------|--|---|--|
|                 | 0  | 1   | 2  |
| Face            | Nenhuma expressão especial ou sorriso            | Caretas ou sobranças franzidas de vez em quando, introversão, desinteresse    | Tremor freqüente do queixo, mandíbulas cerradas          |
| Pernas          | Normais ou relaxadas                             | Inquietas, agitadas, tensas   | Chutando ou esticadas                                    |
| Atividade       | Quieta, na posição normal, movendo-se facilmente | Contorcendo-se, movendo-se para frente e para trás, tensa                     | Curvada, rígida ou com movimentos bruscos                |
| Choro           | Sem choro (acordada ou dormindo)                 | Gemidos ou choramingos; queixa ocasional                                      | Choro continuado, grito ou soluço; queixa com freqüência |
| Consolabilidade | Satisfeita, relaxada                             | Tranqüilizada por toques, abraços ou conversas ocasionais; pode ser distraída | Difícil de consolar ou confortar                         |

---

## MEDICAMENTOS DE USO SISTÊMICO

### Analgésicos

- ✓ Indicação: dor relatada pela criança (não subestimá-la)
- ✓ Administração regular nos três primeiros dias do pós-operatório para prevenir a recorrência da dor
- ✓ Utilizar antiinflamatório quando houver risco de extensa inflamação

### Antibióticos

- ✓ Indicação: infecção de origem bucal causando comprometimento sistêmico da criança – mal-estar geral, febre (temperatura > 38° C), limitação de abertura bucal
- ✓ Administração regular por 7 a 10 dias

### Profilaxia antibiótica

- ✓ Indicações (do paciente):
  - Prótese valvar ou material protético para reparo de válvula cardíaca
  - História de endocardite
  - Cardiopatia congênita (CC): recomendada somente nas seguintes condições:
    - CC cianótica não corrigida, incluindo desvios paliativos
    - CC corrigida com material ou dispositivo protético colocado por cirurgia aberta ou cateterismo nos últimos 6 meses
    - CC corrigida com defeitos residuais no sítio ou adjacentes ao local da prótese (que inibe endotelização)
  - Transplante cardíaco com valvulopatia residual
- ✓ Indicações (do procedimento odontológico):
  - Todos procedimentos que envolvam a manipulação do tecido gengival ou região periapical ou perfuração da mucosa oral
  - Não se indica: injeção rotineira de anestesia local através de tecidos não infectados, tomada de radiografias, colocação de próteses ou aparelhos removíveis, colocação de braquetes ortodômicos, esfoliação de dentes decíduos, sangramento por trauma à mucosa oral
- ✓ Droga de escolha: amoxicilina (Amoxil®), na dose de 50 mg/kg (máximo 2g), 1 hora antes do procedimento
  - Às crianças incapazes de ingerir medicamento, indica-se a ampicilina ou ceftriaxone, ambos na dose de 50 mg/kg por via intramuscular ou endovenosa, 30 minutos antes do tratamento odontológico
  - Em pacientes sensíveis à penicilina, deve ser utilizada a clindamicina (20 mg/kg VO ou IM), cefalexina (50 mg/kg), azitromicina (15 mg/kg) ou claritromicina (15 mg/kg)

| <b>Medicamento e Nome Comercial</b>             | <b>Apresentação Pediátrica</b> | <b>Dose Pediátrica</b>                            | <b>Regra Prática*</b>   |
|---|--------------------------------|---|---|
| <b><i>Analgésicos</i></b>                       |                                |   |   |
| Paracetamol<br>Tylenol®                         | Gotas 200 mg/mL                | 10-15 mg/kg/dose de 4/4 ou 6/6 horas              | 1 a 1,5 gota/kg/dose  |
| Dipirona<br>Novalgina®                          | Gotas 500 mg/mL                | 6-15 mg/kg/dose de 6/6 horas                      | 1 gota/kg/dose (arredondar para baixo; ex: 13,8 = 13 gotas)           |
| <b><i>Antiinflamatórios não-esteroidais</i></b> |                                |   |   |
| Ibuprofeno<br>Alivium®,<br>Maxifen®             | Gotas 50 a 100 mg/mL           | 5-10 mg/kg/dose de 6/6 horas                      | 1 gota/kg/dose  |
| Naproxeno<br>Flanax®                            | Solução 25 mg/mL               | 5-7 mg/kg/dose de 8/8 ou 12/12 horas              | 1 mL para cada 5 kg/dose  |
| <b><i>Antibióticos</i></b>                      |                                |   |   |
| Amoxicilina<br>Amoxil®                          | Sol. 250 mg/5 mL               | 20-50 mg/kg/dia, dividido em intervalo de 8 horas | 1 mL/kg/dia ou peso em kg dividido por 3 = mL a cada 8 horas          |
| Cefalexina<br>Keflex®                           | Sol. 250 mg/5 mL               | 25-50 mg/kg/dia dividido em 4 doses               | 1 mL/kg/dia de 6/6 horas  |
| Eritromicina<br>Ilosone®                        | Sol. 250 mg/5 mL               | 30-50mg/kg/dia dividido em 4 doses                | 1 mL/kg/dia ou peso em kg dividido por 4 = mL a cada 6 horas          |
| Penicilina V<br>Pen-ve-oral®                    | Sol. 400.000 U/5 mL            | 25.000-90.000 U/kg/dia de 6/6 ou 8/8 horas        | 1 mL/kg/dia ou peso em kg dividido por 4 = mL por dose a cada 6 horas |

\*Regra prática para cálculo da dose pediátrica na forma e dose estabelecidas nas colunas anteriores, sabendo-se que 1 mL equivale a 20 gotas. Exemplo: um paciente de 15 kg deverá receber amoxicilina ( $15 : 3 = 5$ ) – 5 mL de 8 em 8 horas

## MEDICAMENTOS DE USO TÓPICO

### Colutórios

- ✓ Colutórios, sem álcool, devem ser prescritos apenas para crianças maiores de 6 anos de idade, em casos selecionados
- ✓ Orientar a criança e seu acompanhante a dispensar a quantidade do colutório em um copo e bochechar por 1 minuto.
- ✓ **Fluoretos:** Em casos de uso de aparelhos ortodônticos e época de erupção dental
  - Fluoreto de sódio a 0,05% para bochechos diários – 10 mL. Bochechos diários em horários diferentes da escovação com dentifrícios fluoretados para maximizar a eficácia total
- ✓ **Clorexidina:** Para reduzir o biofilme após procedimentos periodontais, intervenções cirúrgicas, pacientes com atividade de cárie ou desmotivados. Utilizar por um período máximo de 2 semanas
  - Clorexidina a 0,12% para bochechos duas vezes ao dia – 10 mL
  - Clorexidina a 0,2% para bochechos duas vezes ao dia – 10 mL

## MEDICAMENTOS PARA ENFERMIDADES ESPECÍFICAS

### Candidíase oral

- ✓ Antifúngicos de uso local
  - Nistatina solução 100.000 U (Micostatin®): aplicar ½ a 1 conta-gotas em cada canto da boca, 4 vezes ao dia
  - Miconazol (Daktarin gel oral®): aplicar nas lesões, 4 vezes ao dia

### Ulcerações traumáticas ou aftosas recorrentes

- ✓ Corticosteróides são os medicamentos mais indicados, mas cuidado para não utilizá-los em ulcerações de etiologia viral:
  - Triancinolona 1 mg/g associada a base emoliente (Gingilone®, Omcilon-A® em orabase)
  - Dexametasona elixir 0,5 mg/5 mL (Decadron®): Bochechos para crianças maiores de 6 anos
  - Usar uma das seguintes formulações 2 a 3 vezes ao dia até a remissão dos sintomas

### Infecções pelo vírus herpes simples tipo I

- ✓ Gengivoestomatite herpética
  - Aciclovir sistêmico (Zovirax® ou Aviral®, comprimidos): Dose de 20 mg/kg, 4 vezes ao dia, durante 5 dias, iniciado nos 3 primeiros dias da doença
- ✓ Herpes labial recorrente
  - Aciclovir creme 5% (Zovirax®): Aplicar sobre a lesão 5 vezes ao dia

---

## Bibliografia consultada

Costa PSS, Costa LRRS. Analgésicos e antimicrobianos. In: Correa MSNP. Odontopediatria na primeira infância. 3.ed. São Paulo: Santos, 2009.942p.

Silva FC, Thuler LCS. Cross-cultural adaptation and translation of two pain assessment tools in children and adolescents. J Pediatr 2008; 84:344-9.

Wilson W, Taubert KA , Gewitz M, et al. Prevention of infective endocarditis: Guidelines from the American Heart Association. Circulation 2007, 116:1736-54.